

Impacto femoroacetabular e lesão do lábio acetabular – Parte 3: Tratamento cirúrgico*

Femoroacetabular Impingement and Acetabular Labral Tears – Part 3: Surgical Treatment

Marcelo C. Queiroz¹  Walter Ricioli Junior¹  Leandro Ejnisman² 
Henrique Melo de Campos Gurgel²  Helder de Souza Miyahara²  Giancarlo Cavalli Polesello¹ 

¹ Faculdade de Ciências Médicas, Santa Casa de Misericórdia de São Paulo (FCMSCSP), São Paulo, SP, Brasil

² Instituto de Ortopedia e Traumatologia, Hospital das Clínicas, Faculdade de Medicina, Universidade de São Paulo (IOT-HCFMUSP), São Paulo, SP, Brasil

Endereço para correspondência: Marcelo Cavalheiro de Queiroz, MD, MSc, Departamento de Ortopedia e Traumatologia da Faculdade de Ciências Médicas, Santa Casa de Misericórdia de São Paulo (FCMSCSP), Rua Dr. Cesário Motta Junior, 112, Bairro Vila Buarque, São Paulo, SP, 01221-020, Brasil (e-mail: macqueiroz@yahoo.com).

Rev Bras Ortop 2020;55(5):532–536.

Resumo

Palavras-chave

- ▶ quadril
- ▶ impacto femoroacetabular/terapia
- ▶ impacto femoroacetabular/cirurgia
- ▶ artroscopia

Abstract

Keywords

- ▶ hip
- ▶ femoroacetabular impingement/therapy
- ▶ femoroacetabular impingement/surgery
- ▶ arthroscopy

Nos últimos 15 anos, o diagnóstico do impacto femoroacetabular tem se tornado cada vez mais frequente; com o avanço do entendimento de quais pacientes potencialmente se beneficiariam do tratamento cirúrgico, diferentes técnicas foram desenvolvidas. O tratamento cirúrgico inclui grande variedade de opções, sendo elas: osteotomia periacetabular, técnica de luxação cirúrgica do quadril, artroscopia com osteocondroplastia via pequena incisão, técnica via anterior modificada, e técnica exclusivamente artroscópica. O tipo de abordagem deve ser escolhido de acordo com a complexidade da morfologia do impacto femoroacetabular e com o treinamento do cirurgião. As técnicas mais utilizadas atualmente são a artroscopia, a luxação cirúrgica do quadril e a osteotomia periacetabular. O presente artigo busca descrever as principais técnicas cirúrgicas utilizadas para o tratamento do impacto femoroacetabular, suas indicações, vantagens e desvantagens, complicações e resultados clínicos.

In the last 15 years, the diagnosis of femoroacetabular impingement has become more frequent; with the advance of surgical indications, different techniques have been developed. Surgical treatment includes a wide variety of options, namely: periacetabular osteotomy, surgical hip dislocation, arthroscopy with osteochondroplasty via a small incision, modified anterior technique, and exclusively arthroscopic technique. The type of approach should be chosen according to the complexity of the morphology of the femoroacetabular impingement and the surgeon's training. The techniques most used today are arthroscopy, surgical dislocation of the hip, and periacetabular osteotomy. The present article aims to describe the current main surgical techniques used to treat femoroacetabular impingement, their indications, advantages and disadvantages, complications and clinical results.

* Trabalho realizado no Grupo de Quadril do Departamento de Ortopedia e Traumatologia da Faculdade de Ciências Médicas Santa Casa de Misericórdia de São Paulo (FCMSCSP), São Paulo, SP, Brasil.

Introdução

Nos últimos 15 anos, o diagnóstico do impacto femoroacetabular (IFA) tem se tornado cada vez mais frequente; com o avanço do entendimento de quais pacientes potencialmente se beneficiariam do tratamento cirúrgico, diferentes técnicas foram desenvolvidas. O tratamento cirúrgico inclui grande variedade de opções, sendo elas: osteotomia periacetabular,¹ técnica de luxação cirúrgica do quadril,² artroscopia com osteocondroplastia via pequena incisão,³ técnica via anterior modificada⁴ e técnica exclusivamente artroscópica.⁵ O tipo de abordagem deve ser escolhido de acordo com a complexidade da morfologia do IFA e com o treinamento do cirurgião.

As técnicas mais utilizadas atualmente são a artroscopia, a luxação cirúrgica do quadril e a osteotomia periacetabular.

A técnica desenvolvida inicialmente foi a luxação cirúrgica do quadril,² que permite acesso quase circunferencial ao colo do fêmur, e sua maior vantagem é a possibilidade da realização de procedimentos associados, tais como avanço trocantérico, alongamento relativo do colo e osteotomias femorais. Necessita de uma ampla via, maior tempo de proteção de carga e movimentos devido à osteotomia e, embora infrequente, pode cursar com pseudoartrose trocantérica e necessidade de retirada dos parafusos.

A artroscopia de quadril teve um grande desenvolvimento nos últimos 10 anos⁵ e substituiu a luxação controlada como o procedimento de escolha para a maioria dos casos. É de extrema importância um diagnóstico preciso da deformidade para se ter certeza de que é possível de ser tratada por via artroscópica. Patologias anterolaterais, que são as mais comuns, são abordadas de forma extremamente efetiva por vídeo.

A osteotomia periacetabular,¹ embora sua indicação precisa seja para o tratamento da displasia acetabular, pode ser utilizada no tratamento da retroversão acetabular. Nesse tipo de situação, a osteotomia é corrigida de forma reversa, ou seja, realizada anteversão e extensão do acetábulo.

Independente da técnica, os princípios de tratamento são os mesmos: correção das deformidades ósseas e tratamento das lesões condrolabiais.

Luxação cirúrgica do quadril

A luxação cirúrgica do quadril foi descrita por Ganz et al. em 2001² após estudos sobre a vascularização da cabeça femoral⁶ e a constatação que seria possível realizar a luxação da cabeça femoral, mantendo-se a artéria circunflexa femoral medial intacta. Para isso, realiza-se uma osteotomia trocantérica digástrica, uma capsulotomia anterior e luxação anterior do quadril. Para a preservação da vascularização da cabeça, a chave é uma osteotomia trocantérica no nível correto, ou seja, superior à borda posterior do glúteo médio até a borda inferior do vasto lateral. A osteotomia pode ser realizada de forma incompleta anterior e com um degrau⁷ para maior estabilidade pós-redução e maior congruência dos fragmentos. Parafusos de grandes ou pequenos fragmentos podem ser utilizados para fixação da osteotomia (► **Figura 1**).

Essa via tem como vantagem permitir o acesso quase circunferencial ao colo do fêmur e a realização de procedimentos associados como avanço trocantérico, alongamento

relativo do colo e osteotomias femorais. Como desvantagem, necessita de uma ampla via, maior tempo de proteção de carga e abdução ativa devido à osteotomia trocantérica e, embora infrequente, pode cursar com pseudoartrose, osteonecrose da cabeça femoral, ossificação heterotópica e necessidade de retirada dos parafusos.⁸

Os resultados clínicos descritos para o tratamento do IFA com a luxação cirúrgica são animadores,⁹ com bons resultados reportados com seguimento mínimo de 5^{10,11} e 10 anos.¹²

Artroscopia do quadril

A artroscopia para o tratamento do IFA é recente,^{5,13-15} Avanços importantes na técnica artroscópica e nos materiais permitiram que as deformidades sejam abordadas de forma menos invasiva. O tratamento artroscópico do IFA pode ser realizado através da osteoplastia do fêmur proximal, ressecção da sobrecobertura acetabular e reparo/refixação do lábio acetabular ou desbridamento, nos casos em que isso não seja possível.

Na técnica artroscópica, a correção das deformidades ósseas é feita com auxílio de “shavers” ósseos. Esta ressecção deve ser meticulosa (► **Figura 2**), pois a maior causa de artroscopias de revisão do quadril são as ressecções insuficientes da deformidade do IFA que levam a um pinçamento persistente no quadril.¹⁶⁻¹⁸ O cirurgião utiliza como guia da ressecção no intraoperatório a visualização direta, a radioscopia e o teste terapêutico. Neste teste, o membro do paciente é solto da tração e o quadril é colocado em flexão e rotação interna enquanto o cirurgião observa diretamente se há algum impacto residual. Caso ainda seja observada alguma região de conflito ósseo, este deve ser corrigido.

A anatomia artroscópica já foi bastante estudada, estabelecendo-se portais artroscópicos bem definidos, seguros, e com técnica anatômica em relação à preservação da vascularização do colo femoral.^{19,20}

O reparo labial também é possível por via artroscópica. Inicialmente, as lesões do lábio acetabular eram desbridadas, porém estudos posteriores demonstraram resultados clínicos superiores com o reparo labial.²¹ As lesões labiais são reparadas por meio de âncoras absorvíveis. Geralmente, múltiplas âncoras são necessárias para um reparo adequado, dependendo do tamanho da lesão. Em lesões complexas do lábio acetabular, nas quais o tecido labial não é saudável para o reparo, recomenda-se a reconstrução do lábio acetabular, que pode ser realizada com enxerto autólogo da banda iliotibial, ligamento da cabeça femoral ou aloenxertos.^{22,23}

O ortopedista deve estar familiarizado com a anatomia artroscópica, pois pode haver dificuldade de orientação quanto à localização e a quantidade necessária de ressecção óssea. Ressecção óssea insuficiente resulta em impacto residual e é importante motivo para reoperações.^{17,18} Por outro lado, ressecção excessiva é associada com risco de fratura colo femoral e instabilidade.²⁴ Estudos anatômicos comprovaram que osteoplastias do colo tanto por via aberta como artroscópica, quando realizadas por cirurgiões treinados, apresentam igual precisão^{25,26} e estudos clínicos demonstraram a eficácia da restauração do “offset” femoral pela via

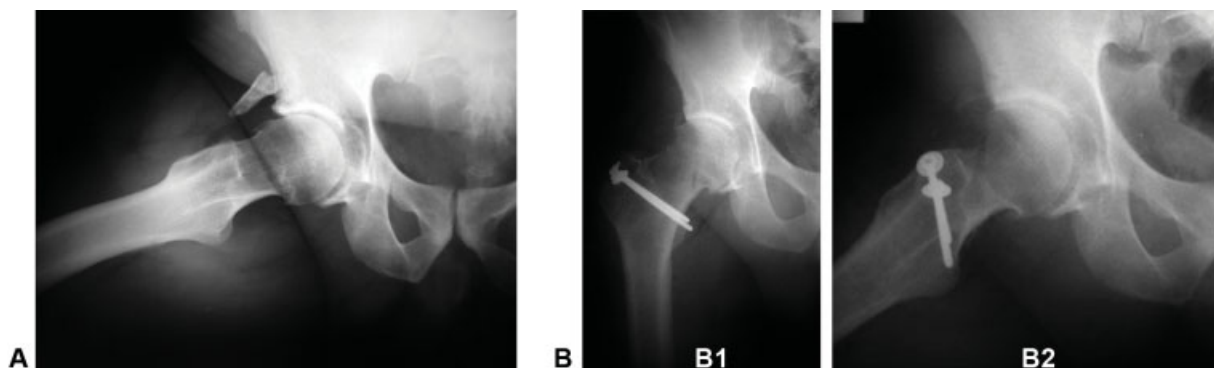


Fig. 1 Imagem radiográficas de tratamento cirúrgico do impacto femoroacetabular pela técnica de luxação cirúrgica do quadril para ressecção de deformidade tipo CAME. (A) radiografia quadril direito perfil pré-operatório. (B) radiografia quadril direito AP (B1) e perfil (B2) pós-operatório com parafusos fixando a osteotomia trocantérica. Fonte: Arquivo do grupo de quadril da Faculdade de Ciências Médicas da Santa Casa de São Paulo.

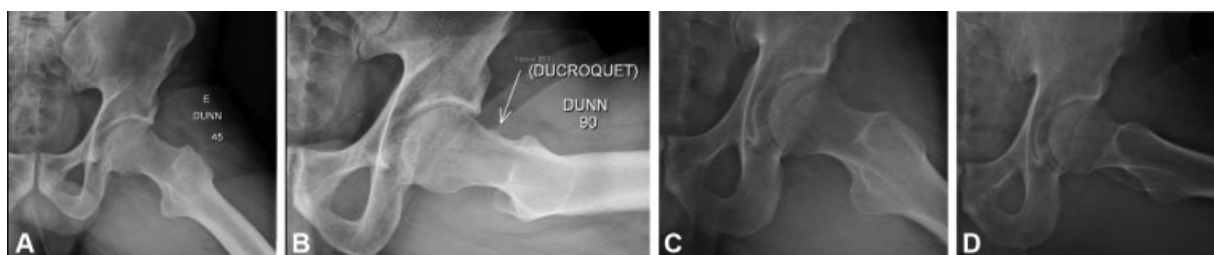


Fig. 2 Imagens de tratamento cirúrgico do impacto femoroacetabular pela técnica artroscópica. (A e B) Imagem radiográfica pré-operatória de deformidade tipo CAME. (C e D) Imagem radiográfica pós-ressecção artroscópica de deformidade tipo CAME. Fonte: Arquivo Pessoal (MCQ).

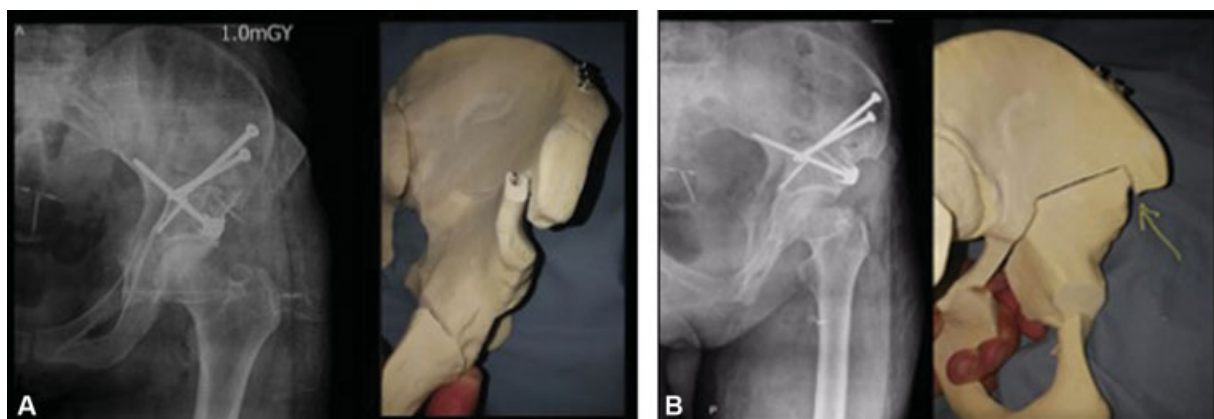


Fig. 3 Imagens pós-operatória de tratamento cirúrgico do impacto femoroacetabular pela técnica de osteotomia periacetabular reversa. (A) À esquerda imagem radiográfica pós-operatória em incidência anteroposterior do quadril esquerdo. À direita imagens modelo plástico com simulação de osteotomia periacetabular reversa. (B): Imagem radiográfica pós-operatória alar do quadril esquerdo. À direita imagens modelo plástico com simulação de osteotomia periacetabular reversa. Seta amarela indicando região cranial do fragmento que pode ser necessário ser ressecada para realização da correção. Fonte: Imagens cedidas pelo Dr. Javier Perez.

artroscópica.^{27,28} Desse modo, a técnica de tratamento artroscópico do IFA é factível e reproduzível.

Os resultados da artroscopia de quadril para o tratamento do IFA e lesão labial são promissores, com excelentes taxas de satisfação, melhora dos escores clínicos e altas taxas de retorno ao esporte. Uma revisão sistemática recente avaliou os preditores de bom prognóstico para paciente submetidos à artroscopia.²⁹ Um total de 39 estudos com mais de 9.000 pacientes foram incluídos. Foram considerados fatores preditores de bom prognóstico: pacientes jovens, sexo mascu-

lino, índice de massa corpórea mais baixo (IMC) (< 24,5), classificação de Tonnis 0, e alívio da dor após uma infiltração intra-articular de anestésico. Foram considerados fatores preditores de mau prognóstico: idade acima de 45 anos, sexo feminino, IMC elevado, alterações artríticas, espaço articular diminuído (< 2 mm), defeitos condrais, ângulo centro-borda lateral (CE) aumentado, e pacientes submetidos a desbridamento labial. Outra revisão sistemática avaliou a taxa de retorno ao esporte após artroscopia de quadril por IFA.³⁰ Foram avaliados 31 estudos com um total de 19.111

pacientes. A taxa de retorno ao esporte foi de 87,7%. Foi encontrada uma correlação entre menor tempo de sintomas pré-operatórios e uma maior taxa de retorno ao esporte. A artroscopia de quadril apresenta resultados melhores que o tratamento fisioterápico em curto prazo,^{31–33} menos complicações, embora com os mesmos resultados clínicos que a luxação cirúrgica,⁹ proporciona maior probabilidade de retorno à atividade esportiva e mais precocemente do que a luxação cirúrgica.^{34,35}

A incidência de complicações em artroscopia de quadril é de cerca de 1,5%.³⁶ A complicação mais comum sendo a disfunção nervosa reversível. A causa mais comum de reoperação após artroscopia para FAI é a ressecção óssea insuficiente e persistência do conflito entre o acetábulo e a cabeça/colo femoral.^{17,18} Outras complicações também estão relacionadas à técnica cirúrgica, como deformação da cartilagem (*scuffing*) pela abrasão do instrumental, penetração do lábio acetabular e penetração articular pelo material para fixação do lábio acetabular (âncoras). O posicionamento do paciente na mesa de tração e o tempo de tração são primordiais para evitar-se lesões neurológicas e cutâneas, sendo o tempo máximo de tração preconizado de 2 horas.³⁷ São descritos na literatura casos de fratura de colo de fêmur, sendo considerada segura a ressecção até o limite de 30% do diâmetro do colo femoral.²⁴

Osteotomia periacetabular reversa

A osteotomia periacetabular (OPA) foi descrita em 1988 para o tratamento da displasia acetabular do quadril.¹ A retroversão acetabular é uma das causas do impacto tipo pincer, podendo ser corrigida através de uma osteotomia acetabular reversa, ou seja, realizada anteversão e extensão do acetábulo. A retroversão acetabular é diferente de uma sobrecobertura focal anterior. Na retroversão além do sinal do cruzamento, o sinal da parede posterior é positivo. Outras possíveis indicações de OPA reversa são as protusões acetabulares severas, nas quais o ângulo do teto é negativo e uma ressecção do rebordo acetabular poderia resultar em um acetábulo displásico.

A técnica cirúrgica é a mesma da OPA original, exceto a correção do fragmento, que deve ser antevertido (rotação interna) e estendido. Essas correções tendem a lateralizar e distalizar o centro de rotação, sendo que eventualmente pode ser necessário retirar cunhas das regiões das correções, para permitir a rotação necessária. A correção mais comum é retirar uma cunha do ílio superior a osteotomia e encurtar a parte estável da osteotomia do ramo púbico. A rotação do fragmento geralmente é mais difícil. A correção ideal é obtida com o ângulo do teto entre 1 e 10 graus, CE de 25 a 30 graus, correção do sinal do cruzamento e do sinal da parede posterior. (→ **Figura 3**)

Os resultados da OPA reversa para o tratamento da retroversão acetabular são limitados. Uma série de 29 quadris, demonstrou resultados bons e excelentes em 26 quadris (89% dos casos) com seguimento médio de 30 meses.³⁸ Outra série com seguimento médio de 5 anos, demonstrou melhora do escore do quadril de Harris médio de 58 para 93 e necessidade de reoperação em 13% dos casos.³⁹

As complicações são semelhantes às já descritas para OPA convencional, hematoma, infecção, paralisia ou lesão nervosa, ossificação heterotópica e necessidade de retirada de implantes.⁴⁰

Considerações finais

O tipo de abordagem deve ser escolhido de acordo com a complexidade da morfologia do IFA e com o treinamento do cirurgião. As técnicas mais utilizadas atualmente são a artroscopia, luxação cirúrgica do quadril e OPA reversa, cada uma com suas indicações, vantagens e desvantagens, complicações e resultados clínicos.

Conflito de Interesses

Os autores declaram não haver conflito de interesses.

Referências

- Ganz R, Klaue K, Vinh TS, Mast JW. A new periacetabular osteotomy for the treatment of hip dysplasias. Technique and preliminary results. *Clin Orthop Relat Res* 1988;(232):26–36
- Ganz R, Gill TJ, Gautier E, Ganz K, Krügel N, Berlemann U. Surgical dislocation of the adult hip a technique with full access to the femoral head and acetabulum without the risk of avascular necrosis. *J Bone Joint Surg Br* 2001;83(08):1119–1124
- Clohisey JC, Zebala LP, Nepple JJ, Pashos G. Combined hip arthroscopy and limited open osteochondroplasty for anterior femoroacetabular impingement. *J Bone Joint Surg Am* 2010;92(08):1697–1706
- Ribas M, Marín-Peña OR, Regenbrecht B, De La Torre B, Vilarrubias JM. Hip osteoplasty by an anterior minimally invasive approach for active patients with femoroacetabular impingement. *Hip Int* 2007;17(02):91–98
- Philippon MJ, Schenker ML. Arthroscopy for the treatment of femoroacetabular impingement in the athlete. *Clin Sports Med* 2006;25(02):299–308, ix
- Gautier E, Ganz K, Krügel N, Gill T, Ganz R. Anatomy of the medial femoral circumflex artery and its surgical implications. *J Bone Joint Surg Br* 2000;82(05):679–683
- Bastian JD, Wolf AT, Wyss TF, Nötzli HP. Stepped osteotomy of the trochanter for stable, anatomic refixation. *Clin Orthop Relat Res* 2009;467(03):732–738
- Sink EL, Beaulé PE, Sucato D, et al. Multicenter study of complications following surgical dislocation of the hip. *J Bone Joint Surg Am* 2011;93(12):1132–1136
- Nwachukwu BU, Rebolledo BJ, McCormick F, Rosas S, Harris JD, Kelly BT. Arthroscopic Versus Open Treatment of Femoroacetabular Impingement: A Systematic Review of Medium- to Long-Term Outcomes. *Am J Sports Med* 2016;44(04):1062–1068
- Stappacher SD, Huemmer C, Schwab JM, Tannast M, Siebenrock KA. Surgical hip dislocation for treatment of femoroacetabular impingement: factors predicting 5-year survivorship. *Clin Orthop Relat Res* 2014;472(01):337–348
- Polesello GC, Lima FR, Guimaraes RP, Ricioli W, Queiroz MC. Arthroscopic treatment of femoroacetabular impingement: minimum five-year follow-up. *Hip Int* 2014;24(04):381–386
- Stappacher SD, Anwender H, Zurmühle CA, Tannast M, Siebenrock KA. Eighty percent of patients with surgical hip dislocation for femoroacetabular impingement have a good clinical result without osteoarthritis progression at 10 years. *Clin Orthop Relat Res* 2015;473(04):1333–1341
- Byrd JW, Jones KS. Arthroscopic femoroplasty in the management of cam-type femoroacetabular impingement. *Clin Orthop Relat Res* 2009;467(03):739–746

- 14 Bardakos NV, Vasconcelos JC, Villar RN. Early outcome of hip arthroscopy for femoroacetabular impingement: the role of femoral osteoplasty in symptomatic improvement. *J Bone Joint Surg Br* 2008;90(12):1570–1575
- 15 Polesello GC, Queiroz MC, Ono NK, Honda EK, Guimarães RP, Junior WR. Arthroscopic Treatment of Femoroacetabular Impingement. *Rev Bras Ortop* 2015;44(03):230–238
- 16 Bogunovic L, Gottlieb M, Pashos G, Baca G, Clohisy JC. Why do hip arthroscopy procedures fail? *Clin Orthop Relat Res* 2013;471(08):2523–2529
- 17 Heyworth BE, Shindle MK, Voos JE, Rudzki JR, Kelly BT. Radiologic and intraoperative findings in revision hip arthroscopy. *Arthroscopy* 2007;23(12):1295–1302
- 18 Philippon MJ, Schenker ML, Briggs KK, Kuppersmith DA, Maxwell RB, Stubbs AJ. Revision hip arthroscopy. *Am J Sports Med* 2007;35(11):1918–1921
- 19 Byrd JW, Pappas JN, Pedley MJ. Hip arthroscopy: an anatomic study of portal placement and relationship to the extra-articular structures. *Arthroscopy* 1995;11(04):418–423
- 20 Robertson WJ, Kelly BT. The safe zone for hip arthroscopy: a cadaveric assessment of central, peripheral, and lateral compartment portal placement. *Arthroscopy* 2008;24(09):1019–1026
- 21 Riff AJ, Kunze KN, Movassaghi K, et al. Systematic Review of Hip Arthroscopy for Femoroacetabular Impingement: The Importance of Labral Repair and Capsular Closure. *Arthroscopy* 2019;35(02):646–656.e3
- 22 Atzmon R, Radparvar JR, Sharfman ZT, Dallich AA, Amar E, Rath E. Graft choices for acetabular labral reconstruction. *J Hip Preserv Surg* 2018;5(04):329–338
- 23 Ejnisman L, Philippon MJ, Lertwanich P. Acetabular labral tears: diagnosis, repair, and a method for labral reconstruction. *Clin Sports Med* 2011;30(02):317–329
- 24 Mardones RM, Gonzalez C, Chen Q, Zobitz M, Kaufman KR, Trousdale RT. Surgical treatment of femoroacetabular impingement: evaluation of the effect of the size of the resection. Surgical technique. *J Bone Joint Surg Am* 2006;88(Suppl 1 Pt 1):84–91
- 25 Sussmann PS, Ranawat AS, Lipman J, Lorich DG, Padgett DE, Kelly BT. Arthroscopic versus open osteoplasty of the head-neck junction: a cadaveric investigation. *Arthroscopy* 2007;23(12):1257–1264
- 26 Mardones R, Lara J, Donndorff A, et al. Surgical correction of “cam-type” femoroacetabular impingement: a cadaveric comparison of open versus arthroscopic debridement. *Arthroscopy* 2009;25(02):175–182
- 27 Bedi A, Zaltz I, De La Torre K, Kelly BT. Radiographic comparison of surgical hip dislocation and hip arthroscopy for treatment of cam deformity in femoroacetabular impingement. *Am J Sports Med* 2011;39(Suppl):20S–28S
- 28 Domb BG, Stake CE, Botser IB, Jackson TJ. Surgical dislocation of the hip versus arthroscopic treatment of femoroacetabular impingement: a prospective matched-pair study with average 2-year follow-up. *Arthroscopy* 2013;29(09):1506–1513
- 29 Sogbein OA, Shah A, Kay J, et al. Predictors of Outcomes After Hip Arthroscopic Surgery for Femoroacetabular Impingement: A Systematic Review. *Orthop J Sports Med* 2019;7(06):2325967119848982
- 30 Minkara AA, Westermann RW, Rosneck J, Lynch TS. Systematic Review and Meta-analysis of Outcomes After Hip Arthroscopy in Femoroacetabular Impingement. *Am J Sports Med* 2019;47(02):488–500
- 31 Dwyer T, Whelan D, Shah PS, Ajrawat P, Hoit G, Chahal J. Operative Versus Nonoperative Treatment of Femoroacetabular Impingement Syndrome: A Meta-analysis of Short-Term Outcomes. *Arthroscopy* 2020;36(01):263–273
- 32 Palmer AJR, Ayyar Gupta V, Fernquest S, et al. FAIT Study Group. Arthroscopic hip surgery compared with physiotherapy and activity modification for the treatment of symptomatic femoroacetabular impingement: multicentre randomised controlled trial. *BMJ* 2019;364:1185
- 33 Griffin DR, Dickenson EJ, Wall PDH, et al. FASHIoN Study Group. Hip arthroscopy versus best conservative care for the treatment of femoroacetabular impingement syndrome (UK FASHIoN): a multicentre randomised controlled trial. *Lancet* 2018;391(10136):2225–2235
- 34 Botser IB, Smith TW Jr, Nasser R, Domb BG. Open surgical dislocation versus arthroscopy for femoroacetabular impingement: a comparison of clinical outcomes. *Arthroscopy* 2011;27(02):270–278
- 35 O’Connor M, Minkara AA, Westermann RW, Rosneck J, Lynch TS. Return to Play After Hip Arthroscopy: A Systematic Review and Meta-analysis. *Am J Sports Med* 2018;46(11):2780–2788
- 36 Souza BG, Dani WS, Honda EK, et al. Do complications in hip arthroscopy change with experience? *Arthroscopy* 2010;26(08):1053–1057
- 37 Flierl MA, Stahel PF, Hak DJ, Morgan SJ, Smith WR. Traction table-related complications in orthopaedic surgery. *J Am Acad Orthop Surg* 2010;18(11):668–675
- 38 Siebenrock KA, Schoeniger R, Ganz R. Anterior femoro-acetabular impingement due to acetabular retroversion. Treatment with periacetabular osteotomy. *J Bone Joint Surg Am* 2003;85(02):278–286
- 39 Parry JA, Swann RP, Erickson JA, Peters CL, Trousdale RT, Sierra RJ. Midterm Outcomes of Reverse (Anteverting) Periacetabular Osteotomy in Patients With Hip Impingement Secondary to Acetabular Retroversion. *Am J Sports Med* 2016;44(03):672–676
- 40 Clohisy JC, Schutz AL, St John L, Schoenecker PL, Wright RW. Periacetabular osteotomy: a systematic literature review. *Clin Orthop Relat Res* 2009;467(08):2041–2052