Fraturas subtrocantéricas do fêmur tratadas com placa condilar 95° AO

Estudo retrospectivo*

JOSÉ SOARES HUNGRIA NETO[1], TERUO YONEDA[2], MARCELO T. MERCADANTE[2], ARMANDO A.A. TEIXEIRA[2], ANDRÈS M. PEREZ G.[3], GIANCARLO POLESELLO[3], LIN YU CHIH[3]

RESUMO

Este trabalho é um estudo retrospectivo das fraturas subtrocantéricas do fêmur tratadas no Pavilhão Fernandinho Simonsen, no período de 1983 a 1991, com placa condilar AO de 95 graus. São 41 pacientes, apresentando-se a utilização de técnicas com redução cruenta e anatômica, sempre que foi possível, ou a estabilização dos fragmentos nos casos de grande cominuição. A idade média foi de 54,5 anos, sendo 56,0% homens. Durante o acompanhamento ambulatorial, foi permitida carga parcial numa média de nove semanas e carga total com 17 semanas. O seguimento foi de 12 meses e verificou-se consolidação numa média de quatro meses em 95,3% dos pacientes. Conclui-se que o método utilizado para o tratamento destas fraturas foi satisfatório, quando bem indicado, embora se deva ter em conta os detalhes técnicos e a experiência cirúrgica para o sucesso do mesmo.

SUMMARY

Subtrochanteric femoral fractures treated by AO condylar plates: retrospective study

Between 1983 and 1991, forty-one patients were treated with AO condylar plates. The average age was 54.5 years; 56.0% were male. Partial weight bearing was allowed in nine weeks and total in 17 weeks. Follow-up was of 12 months and healing occurred in 95.3% of the patients in an average time of four months.

* Trab. realiz. no Grupo de Trauma do Dep. de Ortop. e Traumatol. da Santa Casa de São Paulo, "Pavilhão Fernandinho Simonsen" (Serviço do Prof. Doutor Rudelli Sérgio Andrea Aristide).

1 . Médico Chefe do Grupo de Trauma.

2 . Médico Assistente do Grupo de Trauma.

3 . Médico Residente.

INTRODUÇÃO

As fraturas subtrocantéricas do fêmur são de difícil manejo mediante tratamento incruento, pela alta concentração de solicitações mecânicas a que é submetida essa região. Além disso, há dificuldade na redução e fixação adequada, principalmente nos casos cominutivos[1,4-7,11-13], tendo-se conhecimento de diferentes métodos para o tratamento cruento dessas fraturas, entre eles placas anguladas, placa-parafuso deslizante, dispositivos intramedulares rígidos e flexíveis, com vantagens e desvantagens em cada um dos métodos[1-3,7,10,12,14,15].

Com freqüência, os traumas de alta energia determinam grande percentagem de fraturas cominutivas, sendo mencionado na literatura que traumas como quedas de altura e acidentes automobilísticos são os mecanismos mais freqüentes nesse tipo de fratura[11].

Entre sete e vinte por cento das fraturas do terço proximal do fêmur ocorrem na região subtrocantérica, que foi definida como a região localizada entre o limite superior do trocanter menor e uma linha, em direção à diáfise, que mede três vezes o tamanho do pequeno trocanter, a cerca de 7,5cm abaixo do mesmo[4-6,12,14,15]. Na classificação AO, são as fraturas do tipo 31-A3 (fraturas da região trocantérica divididas em três subtipos: 31-A3.1 – fraturas trocantéricas oblíquas, de traço simples, sem o comprometimento do pequeno trocanter, associadas ou não a fraturas do grande trocanter; 31-A3.2 – fraturas da região trocantérica com traço transverso simples, sem o comprometimento do pequeno trocanter, associadas ou não a fraturas do grande trocanter; e 31 -A3.3 – fraturas da região trocantérica, multifragmentárias, com avulsão de fragmento cortical medial)[9].

Também há que se considerar que são fraturas que acometem com maior freqüência adultos em atividade e, por isso, o tratamento incruento, além de exigir tempo prolonga-

do de imobilização, muitas vezes acarreta consolidação viciosa, com desvios angulares, rotacionais e encurtamentos; esses fatores levam habitualmente a indicar-se o tratamento cirúrgico[1,4-6,10-13].

Até 1981, a extensa dissecção para visualização das linhas de fratura, com o objetivo de conseguir redução anatômica e fixação com placa, além de enxerto ósseo, não forneceu resultados uniformemente satisfatórios, sendo que, devido a isso, tem sido preconizada a utilização da técnica de redução indireta, sem redução anatômica dos fragmentos. O restabelecimento dos ângulos, dos eixos e do comprimento fornece resultados mais satisfatórios, principalmente quanto ao tempo de consolidação, possibilidade de deambulação e de carga precoces[1,7,8,11,12].

Nos casos em que há cominuição medial, tem-se observado que o comprometimento do pequeno trocanter, em geral, é acompanhado de um fragmento de tamanho variável do calcar femoral, aumentando a instabilidade da fratura. Nesses casos, deve-se utilizar enxerto ósseo, pois obtém-se estabilização secundária mais precoce pelo calo fraturário e pelo enxerto, o que protege mecanicamente o material de síntese[1,8,11].

CASUÍSTICA E MÉTODO

Foram revisados 54 pacientes tratados no Departamento de Ortopedia e Traumatologia da Santa Casa de Misericórdia de São Paulo (Pavilhão Fernandinho Simonsen – Serviço do Prof. Dr. Rudelli Sérgio Andrea Aristide), no período de 1983 a 1991; eles apresentavam fraturas subtrocantéricas em ossos não patológicos. Avaliaram-se os prontuários e as radiografias, levando-se em conta idade, sexo, lado comprometido, tipo de trauma, tempo decorrido entre o trauma e o procedimento cirúrgico, tratamento inicial até a cirurgia e utilização ou não de enxerto ósseo. Foram considerados também o tempo cirúrgico, a reposição sanguínea e as complicações. Em todos os casos, foi realizada redução cruenta e fixação com placa angulada AO de 95 graus; no acompanhamento ambulatorial, foram levados em conta os tempos de carga parcial, total e de consolidação. Utilizamos a classificação AO para fraturas do terço proximal do fêmur e três casos foram incluídos na classificação de fraturas diafisárias do fêmur, pela extensão do traço à diáfise (tabela 1).

Dos 54 pacientes, 41 constam da casuística deste estudo, pois 11 não retornaram para acompanhamento ambulatorial e dois foram complicações de pacientes operados em outros serviços.

Foi utilizada a técnica de redução cruenta e anatômica, quando possível, e, quando não, redução dos desvios e estabilização dos fragmentos. Os pacientes foram operados em mesa comum em decúbito dorsal, utilizando-se um coxim sob a nádega do lado a ser operado, com via de acesso de Watson-Jones. Sempre que houve lesão importante da cortical medial, optou-se por enxerto ósseo, retirado do ilíaco do mesmo lado.

A idade média nesta série foi de 54,5 anos (numa variação de 18 a 92 anos); quanto ao sexo, 56,0% dos pacientes eram do masculino e 44,0% do feminino; o lado direito foi afetado em 56,0%. Quanto ao tipo de traurma, as quedas em geral foram o mecanismo mais freqüente (68,3% dos casos), seguidas pelos atropelamentos (14,7%), acidentes automobilísticos (12,2%), ferimentos por projétil de arma de fogo (2,4%) e agressão (2,4%) (tabela 2).

O tratamento inicial após a internação foi realizado com tração cutânea em 65,0% e tração esquelética em 35,0%. dos casos. A tração esquelética foi utilizada nos pacientes mais jovens, com maior massa muscular e nas fraturas mais distais, que sofrem maior tração muscular. Também foi indicada nos casos de cominuição intensa em que se aplicou síntese em ponte. O tempo decorrido entre o trauma e o procedimento

TABELA 1
Tipos de fratura segundo a classificação AO

Tipo	Nº de casos	%
31-A3.3	15	36,6
31- A3. 1	14	34,2
31-A2.2	5	12,5
31-A3.2	3	7,3
31-A1.2	1	2,4
32-B2.1	1	2,4
32-B3.1	1	2,4
32-C3.1	1	2,4
Total	41	100,0

TABELA 2
Mecanismo de trauma

Mecanismo	Nº	%
Queda de altura	28	68,3
Atropelamento	6	14,7
Acidente automobilístico	5	12,2
Ferimento por projétil de arma de fogo	1	2,4
Agressão	1	2,4
Total	41	100,0

cirúrgico variou de um a 51 dias (média de 9,6 dias). Essa variação foi determinada pela gravidade da fratura e para aguardar a formação de calo fibroso nas cirurgias sem abordagem direta dos fragmentos ósseos (síntese em ponte). Enxerto ósseo foi utilizado em 58,0% dos casos. O tempo anestésico variou de 1:50h a 6:50h, incluindo nesses tempo pacientes que foram simultaneamente operados de outras fraturas. A reposição sanguínea foi, em média, de uma unidade e dependeu da gravidade do trauma, sendo 61,0% dos pacientes transfundidos.

RESULTADOS

Durante o acompanhamento ambulatorial, foi registrado o tempo de carga parcial, que foi permitida numa média de nove semanas (variação de duas a 26 semanas) e carga total com 17 semanas (variação de nove a 28 semanas). O tempo de seguimento desses pacientes variou de três a 100 meses (média de 12 meses) e o tempo de consolidação variou de três a sete meses (média de quatro meses) (figura 1).

A consolidação foi conseguida em 95,3% dos pacientes; 82,9% dos doentes não apresentaram complicações. As complicações foram subdivididas em maiores e menores, sendo consideradas complicações maiores duas osteomielites crônicas (4,9%), duas perdas de redução (4,9%) e um caso de soltura do material de síntese (2,4%). Como complicações menores, uma infecção superficial (2,4%) e uma neuropraxia do nervo fibular comum (2,4%) (tabela 3).

Um paciente evoluiu com osteomielite crônica surgida no sexto mês pós-operatório, sendo tratado com a retirada da placa e cirurgia de Girdlestone, pois apresentou necrose da cabeça femoral. O paciente no último controle ambulatorial encontrava-se sem dor, sem fístulas e andando com duas muletas. Outro paciente evoluiu com osteomielite crônica, após fratura exposta, sendo realizada a retirada da síntese aos sete meses após a consolidação da fratura, com cura do processo infeccioso, evoluindo com boa mobilidade do quadril, resultado este considerado satisfatório. Uma infecção superficial evoluiu para cura com drenagem e antibioticoterapia, obtendo-se consolidação da fratura em seis meses. sem a necessidade da retirada da síntese. Outro caso, em que houve neuropraxia do nervo fibular comum, pelo uso do caixote no período pós-operatório (como meio para manutenção do membro inferior com quadril fletido em 90 graus e o joelho fletido em 90 graus), evoluiu para recuperação completa e espontânea em três semanas.

Dois pacientes apresentaram quebra do material de síntese, pela carga precoce com grande cominuição medial. As

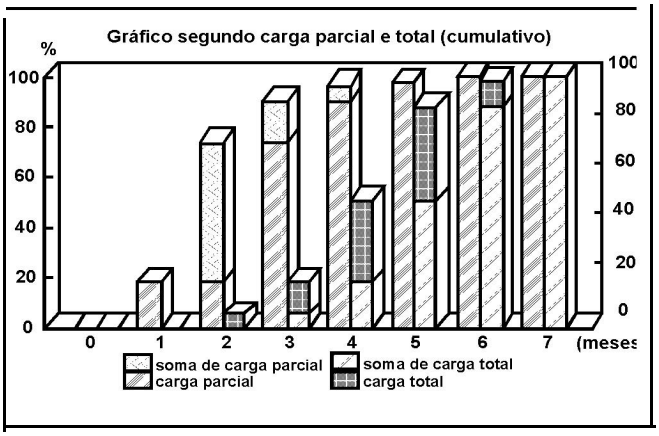

***Fig. 1** — Gráfico demonstrativo do tempo de carga parcial e do tempo de carga total*

TABELA 3
Complicações do tratamento das fraturas subtrocantéricas

Complicação	Nº	%
Sem complicação	34	82,9
Complicações maiores:		12,2
osteomielite crônica	2	
perda de redução	2	
soltura de material de síntese	1	
Complicações menores:		4,9
Infecção superficial	1	
neuropraxia do nervo fibular comum	1	
Total	41	100,0

duas quebras de material ocorreram no quarto mês pós-operatório, ambos tratados com troca da síntese por nova placa angulada de 95 graus e enxerto ósseo; consolidaram sem complicações em cinco e seis meses, respectivamente. Um paciente apresentou soltura do material aos dez meses, detectada durante o controle ambulatorial; ele foi tratado com troca da placa por uma de 130 graus, com evolução satisfatória e consolidação em seis meses.

Observamos que os erros técnicos mais comuns foram a redução em varo, a posteriorização da lâmina da placa e a perfuração do colo, cada uma delas ocorrendo em um caso, respectivamente. sendo que podem ser evitadas.

Como observação, os dois pacientes encaminhados de outros serviços e que não constam desta casuística foram casos de perda de redução com ausência de consolidação, tratados com troca de material de síntese por placa angulada de 95 graus e enxerto ósseo, ambos com boa evolução e consolidação em cinco e seis meses, respectivamente.

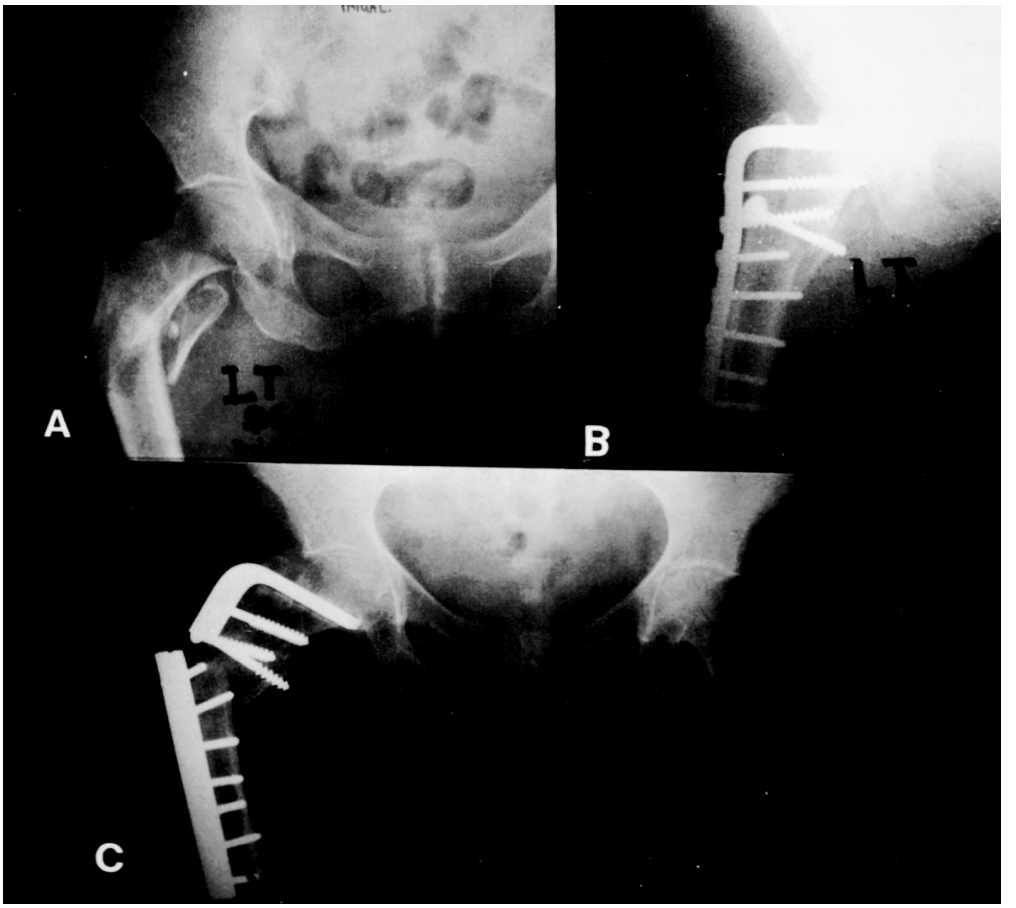

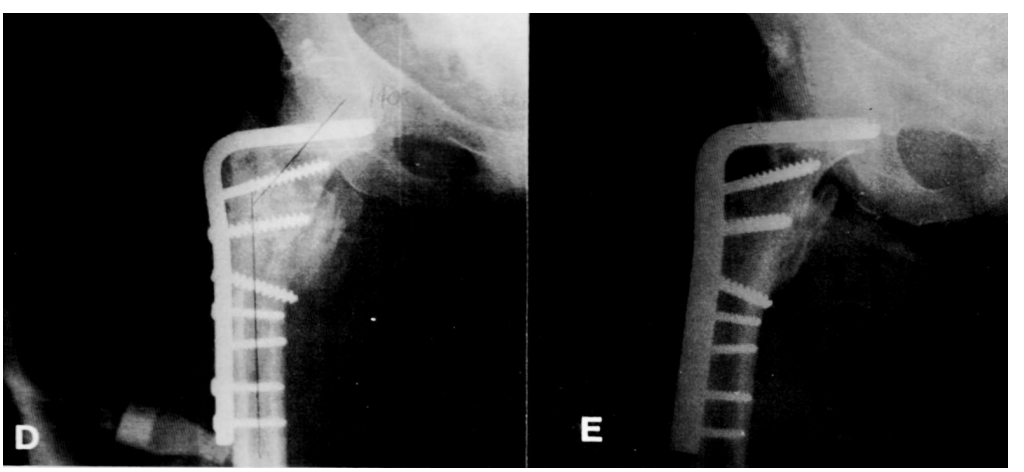

Fig. 2– *Paciente feminino, 64 anos, com fratura subtrocanteriana dofêmur* ***(A),*** *submetido a osteossíntese com placa angul 95 graus* ***(B).*** *Pós-operatório após sete meses evoluiu com quebra do material de síntese* ***(C).*** *Submetida a revisão com troca do material de síntese* e enxerto ósseo ***(D).*** *Pós-operatório após 18 meses mostra consolidação da fratura* ***(E).***

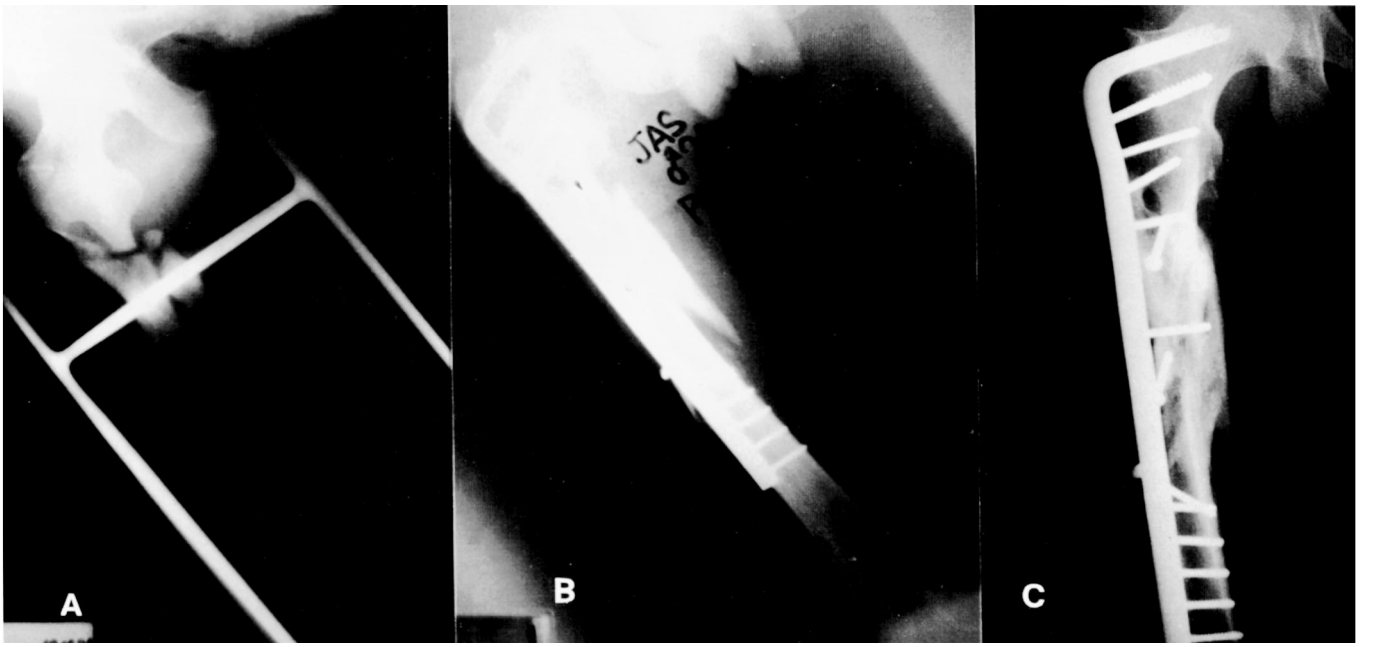

Fig. 3 – *Paciente masculino, 21 anos, com fratura cominutiva subtrocantérica do fêmur (A), submetido a osteossíntese com placa angulada 95 graus "em ponte" (B); pós-operatório após um ano mostra consolidação da fratura (C).*

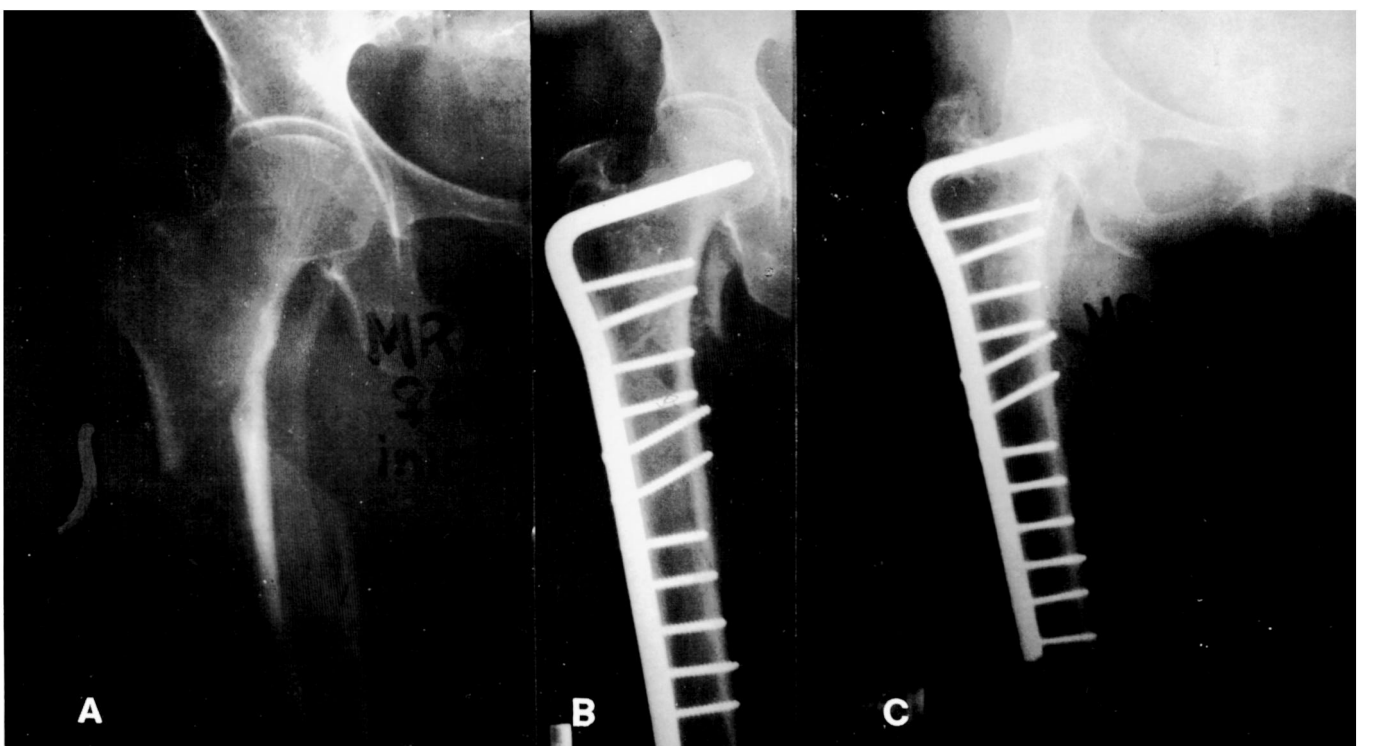

Fig. 4 – *Paciente feminino, 63 anos, com fratura subtrocantérica do fêmur (A), submetida a osteossíntese com placa angulada 95 graus (B); pós-operatório após um ano mostra consolidação da fratura (C).*

DISCUSSÃO

Por serem as fraturas subtrocantéricas de difícil manejo, a ocorrência de complicações no tratamento é freqüente. Os mecanismos mais habituais desse tipo de fratura são as quedas de altura, os acidentes automobilísticos, além dos traumas de alta energia. A grande maioria das fraturas subtrocantéricas é de tratamento cirúrgico.

Dos métodos de tratamento cirúrgico disponíveis, a redução e a fixação com placa angulada de 95 graus foi o método de escolha em nossos pacientes, com o que se obteve taxa de consolidação de 95,3%, isenta de complicações em 85,4'% e coma ocorrência destas em 14,6%. Os índices coincidem com a literatura que versa sobre o tema, o que nos leva a crer que o método de fixação utilizado deve ser bem indicado, necessitando de cirurgião experiente para a execução do procedimento, respeitando a técnica operatória e a mínima desvitalização tecidual. É importante a utilização de enxerto ósseo se houver falha medial.

O tratamento das fraturas subtrocantéricas com placa angulada AO de 95 graus oferece bons resultados, porém deve-se ter em conta a percentagem de complicações, algumas graves, inerentes a esse tipo de fratura, o que deve ser considerado na indicação do método.

REFERÊNCIAS

1. Asher, M.A., Tippett, J.W., Rockwood Jr., C.A, & Zilber, S.: Compression fixation of subtrochanteric fractures. *Clin Orthop* 117: 202-208, 1976.
2. Campbell, R.D,: Editorial: The problem of subtrochanteric fractures of the femur, *South Med J* 65: 719, 1972.
3. Cech, O. & Sosna, A.: Principles of surgical treatment of subtrochanteric fractures. *Orthop Clin North Am* 5: 651, 1974.
4. Fielding, J.W. & Magliato, H.L,: Subtrochanteric fractures. *Surg Ginecol Obstet* 122: 555-560, 1966.
5. Fielding, J.W,: Subtrochanteric fractures. *Clin Orthop* 92: 86, 1973,
6. Fielding, J.W., Cochrane, G.V. B. & Zickel, R. E.: Biomechanical characteristics and surgical management of subtrochanteric fractures. *Orthop Clin North Am* 5: 629-649, 1974.
7. Hanson, G.W. & Tulles, H.S.: Subtrochanteric fractures of the femur treated with nail-plate devices. A retrospective study. *Clin Orthop* 131: 191, 1978.
8. Malkawi, H.: Bone grafting in subtrochanteric fractures. *Clin Orthop* 168: 69-72, 1982.
9. Müller, M.E., Nazarian, S. & Koch, P.: *Classification AO des fractures des os longs*, Springer, 1987. p. 116-127.
10. Müller, M.E., Allgower, M., Willeneger, H. & Schneider, R.: *Manual of internal fixation*, 3 rd ed, New York, Springer, 1991.
11. Seinsheimer III, F.: Subtrochanteric fractures of the femur. *J Bone Joint Surg [Am]* 60: 300, 1978.
12. Thomas, W.G. & Villar, R.N.: Subtrochanteric fractures: Zickel or nail-plate? *J Bone Joint Surg [Br]* 68: 255, 1986.
13. Watson-Jones, R: *Fractures and joint injuries.* New York, Churchill-Livingstone, 1976. Vol. 2, p. 987-990.
14. Zickel, R.E.: A new fixation device for subtrochanteric fractures of femur. *Clin Orthop* 54: 115-123, 1967.
15. Zickel, R.E,: Subtrochanteric femoral fractures. *Orthop Clin North Am 11 :555-568, 1980.*