DOR GLÚTEA PROFUNDA: PROBLEMA COMUM NO CONSULTÓRIO – REVISÃO DA LITERATURA E RELATO DO TRATAMENTO ENDOSCÓPICO DE 3 CASOS

DEEP GLUTEAL PAIN: COMMON PROBLEM IN THE OFFICE – REVIEW OF LITERATURE AND REPORT OF ENDOSCOPIC TREATMENT OF 3 CASES

Giancarlo Cavalli Polesello[1], Juliana Mecunhe Rosa[2], Marcelo Cavalheiro Queiroz[3], Emerson Kiyoshi Honda[4], Rodrigo Pereira Guimarães[5], Walter Riccioli Junior[3], Daniel Daniachi[3], Nelson Keiske Ono[6]

RESUMO

Resumo: A dor glútea profunda é uma afecção frequente e de difícil diagnóstico, cujo tratamento é bastante controverso. A principal fonte de problemas é o conflito entre as diferentes estruturas que interagem com o nervo ciático desde sua emergência no forame isquiático maior. A inexistência de teste clínicos ou exames diagnósticos precisos para definir o local exato da compressão é capaz de confundir até os especialistas mais experientes. Inicialmente, o tratamento é sempre clínico e nas falhas a cirurgia está indicada. Nesse trabalho realizamos extensa revisão bibliográfica da problemática, dando enfoque específico ao tratamento cirúrgico. Descrevemos três casos, desde o diagnóstico até o tratamento cirúrgico pela via endoscópica, com auxílio da monitorização eletrofisiológica intra-operatória, assim como os resultados obtidos.

Descritores – Região Glútea/cirurgia; Neuropatia Ciática; Endoscopia

ABSTRACT

Abstract: Deep gluteal pain is a common affection that has difficult diagnosis and a very controversial treatment. The main cause of the problem is the conflict interaction between the structures that relate with the sciatic nerve since it emerges from the greater sciatic foramen. The unavailability of clinical tests or precise diagnostic exams that would indicate the exact point of compression makes it possible to confuse even the most experienced specialists. The treatment shall always begin with clinical interventions, but if they fail surgery is indicated. In this paper we present a vast bibliographic review of the condition, with special attention to its surgical treatment. We also describe three cases of the disease, from the diagnosis to the endoscopic surgical approach, made with simultaneous electrophysiological monitoring, and we also show our results.

Keywords – *Buttocks/surgery; Sciatic Neuropathy; Endoscopy*

INTRODUÇÃO

A síndrome da dor glútea profunda (SDGP) que não responde ao tratamento clínico é causa de sérios distúrbios, tanto físicos como psicológicos. O paciente e o médico são capazes de sofrer pela incapacidade, tanto no entendimento como na solução do problema.

A dor na nádega é sintoma comum no consultório e geralmente está relacionada à compressão de estruturas

1 – Professor Assistente Doutor da Faculdade de Ciências Médicas da Santa Casa De São Paulo. Assistente do Grupo do Quadril.
2 – Médica Voluntária do Grupo do Quadril da Santa Casa de São Paulo.
3 – Médico Voluntário do Grupo do Quadril da Santa Casa de São Paulo. Pós-graduando da Faculdade de Ciências Médicas da Santa Casa de São Paulo.
4 – Instrutor de ensino. Doutor da Faculdade de Ciências Médicas da Santa Casa de São Paulo. Membro Senior do Grupo do Quadril.
5 – Instrutor de ensino. Doutor da Faculdade de Ciências Médicas da Santa Casa de São Paulo. Assistente do Grupo do Quadril.
6 – Professor Assistente Doutor da Faculdade de Ciências Médicas da Santa Casa de São Paulo. Chefe do Grupo do Quadril.

Trabalho realizado no Departamento de Ortopedia e Traumatologia da Faculdade de Ciências Médicas da Santa Casa de Misericórdia de São Paulo.

Correspondência: Giancarlo C. Polesello, Rua Barata Ribeiro,414, cj. 23. Fone: 11-3237-0003, E-mail: giancarlopolesello@hotmail.com / jmecunhe@uol.com.br

Trabalho recebido para publicação: ?/?/?, aceito para publicação: ?/?/?.

Declaramos inexistência de conflito de interesses neste artigo

na região glútea, em especial o nervo ciático[1]. Pela relação anatômica do músculo piriforme e demais nervos e vasos da região glútea profunda e pela possibilidade da ocorrência de variações anatômicas, é possível que esses sintomas representem a compressão do nervo ciático por qualquer uma dessas estruturas[2,3].

Como critérios para o diagnóstico clínico são frequentes a história de trauma e piora dos sintomas na posição sentada; o exame físico inclui testes diagnósticos inespecíficos e não existe um exame (clínico ou de imagem) característico, na qual a fonte da dor possa ser comprovada; as queixas lombares e de síndrome miofascial podem ocorrer simultaneamente, complicando ainda mais o quadro clínico.

Por ser considerado diagnóstico de exclusão, os exames de imagem, assim como a eletroneuromiografia (ENMG) são utilizados para excluir outras possíveis causas dos sintomas apresentados na SDGP. Existem poucos relatos de abordagem investigacional adequada para encontrar o local exato da compressão[1,4].

Neste trabalho procuramos melhores esclarecimentos sobre a SDGP e das suas diferentes formas clínicas, alertando sobre as dificuldades diagnósticas, de técnica e de indicação cirúrgica.

RELATO DOS CASOS

Os casos relatados neste trabalho foram submetidos ao tratamento endoscópico da dor glútea profunda para exploração direta do nervo ciático segundo a técnica descrita:

Paciente em decúbito dorsal na mesa ortopédica, sob anestesia geral e monitorização do potencial evocado do membro inferior acometido. Para a realização dos procedimentos de monitoração neurofisiológica intraoperatoria (MNIO), foi usado um analisador neurofisiológico Xltek®, modelo Protektor 16 canais, software 3.5 Oakville – Canada.

A MNIO foi executada através da realização de Potenciais Evocados Somatosensitivos (PESS), Poteniciais Evocados Motores (PEM) e Eletromiografia Livre (EMGL). Os PESS foram obtidos por estimulação no tronco dos nervos tibial D/E e fibular D/E e captação craniana com eletrodos; os PEM foram obtidos com estimulação elétrica trans-craniana e captação no membro inferior afetado nos músculos do território de inervação dos nervos ciáticos, glúteo inferior e glúteo superior. No lado contralateral somente foram usados alguns músculos do território do nervo ciático, para comparação. Para os estudos de EMGL foram utilizados os mesmos músculos que já tinham sido escolhidos para os PEM.

Utilizados três portais, denominados paratrocantérico anterior (PA), paratrocantérico posterior (PP) e outro portal cerca de 5 cm. proximalmente ao paratrocantérico posterior (Figura 1); realizada bursectomia trocantérica e dissecção do espaço glúteo profundo, tomando-se como parâmetro o tendão do músculo glúteo máximo (Figura 2). Na seqüência, procurando-se o músculo quadrado da coxa e o ponto onde o nervo ciático passa sob este (Figura 3). Após isto, inicia-se a liberação romba, usando-se shaver curvo e radiofrequência monopolar, que auxilia na coagulação de pequenos vasos (Figura 4). Dirige-se o endoscópio no sentido proximal em direção ao forame isquiático maior (Figura 5) até localizar a intersecção entre o músculo piriforme e o nervo ciático (Figura 6). As alterações anatômicas encontradas e os resultados do tratamento serão descritos nos casos a seguir:

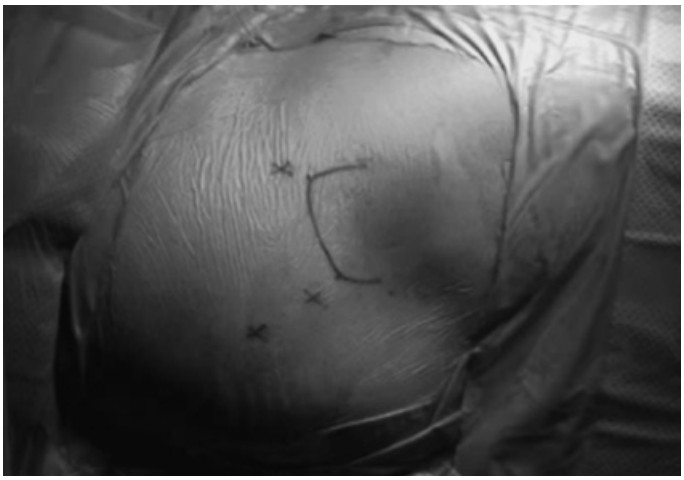

Figura 1 – Aspecto da localização dos portais.

Figura 2 – Aspecto endoscópico do tendão do músculo gluteo máximo.

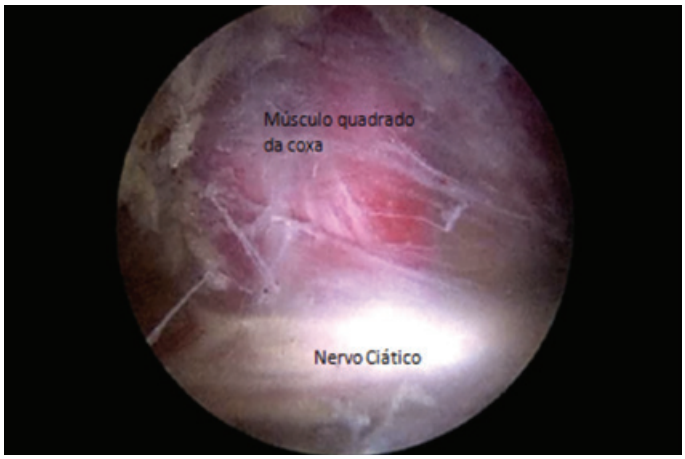

Figura 3 – Aspecto do músculo quadrado da coxa e sua relação com o nervo ciático.

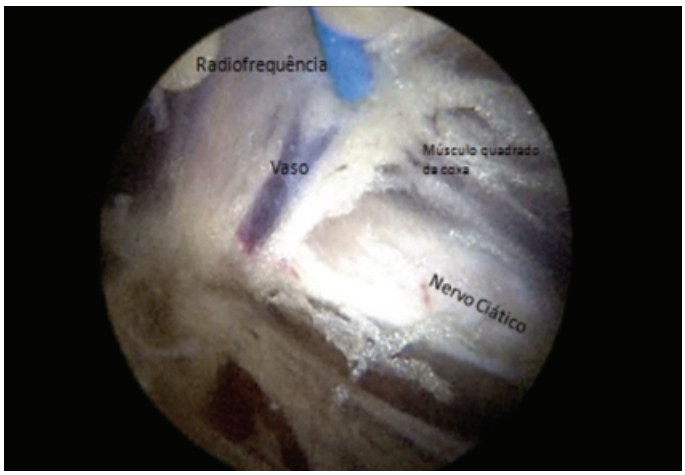

Figura 4 – Aspecto da coagulação de pequenos vasos com radiofrequência.

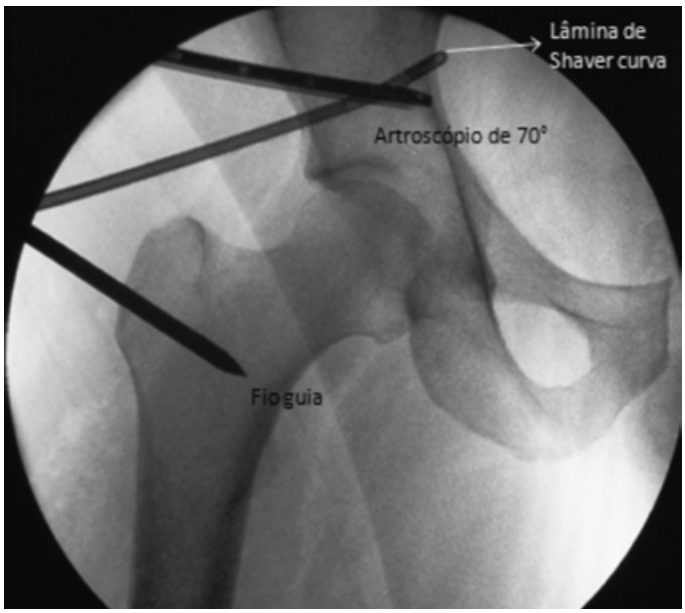

Figura 5 – Aspecto do artroscópio em direção ao forame isquiático maior.

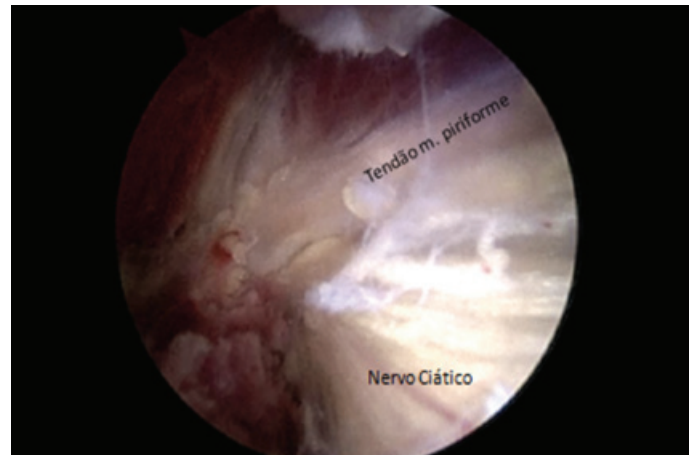

Figura 6 – Aspecto da intersecção do músculo piriforme com o nervo ciático.

Paciente 1 – 31 anos, do sexo masculino, sofreu queda sentado há dois anos e permaneceu com dor intratável na região glútea direita; realizou diversos tratamentos (medicamentosos, fisioterápicos, infiltrações anestésicas e de botox no piriforme) sem melhora do quadro álgico; não consegue permanecer sentado sem dor. Atualmente em uso de antidepressivos e sem melhora dos sintomas. Durante o procedimento foi evidenciada compressão sobre o nervo ciático pelo tendão do músculo piriforme e realizada liberação do tendão; observou-se também hipo-mobilidade do nervo ciático (Figura 7) e nesta oportunidade foi realizada a liberação perinueral para restabelecer a mobilidade do nervo, que foi testada no intraoperatório realizando-se o teste de flexão do quadril, adução e rotação interna. Este paciente utilizou como medicação pré-anestésica Midazolam, fato que prejudicou a obtenção de PEM confiável na realização da MNIO.

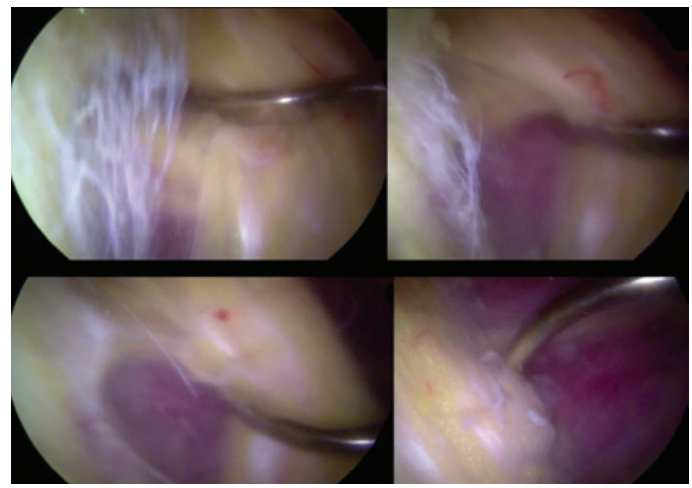

Figura 7 – Aspecto do teste transoperatório para verificar a mobilidade do nervo ciático.

Sendo assim, para a MNIO utilizou-se o PESS e a EMGL, durante a descompressão do nervo ciático houve diminuição do PESS do nervo tibial D, porem no final da descompressão houve melhora da amplitude em 90% e redução da latência em 18%. Os PESS nervo fibular D/E e do nervo tibial E se mantiveram sem modificação durante a cirurgia (Figura 8).

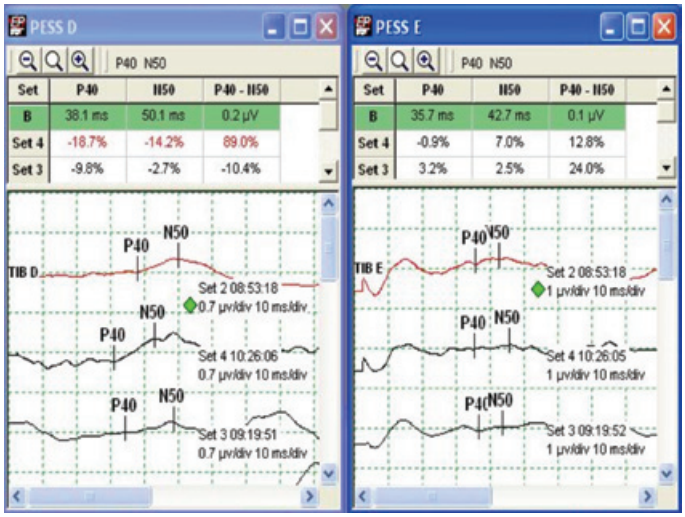

Figura 8 – PESS de nervo tibial mostrando melhora da resposta a D.

Paciente 2 – 37 anos, do sexo masculino, realizou tratamento por lombalgia há sete anos e há um ano notou que a dor da região glútea não obtinha melhora, mesmo com tratamentos que antes aliviavam os sintomas lombares. Piora da dor à extensão do quadril e ao permanecer em ortostatismo por muito tempo. Já realizou diversos tratamentos com melhora significativa da dor durante tratamento fisioterápico. Foi submetido ao tratamento endoscópico para liberação do nervo ciático, no qual encontrou-se variação anatômica (Figura 9) além da hipomobilidade em todo o trajeto do nervo.

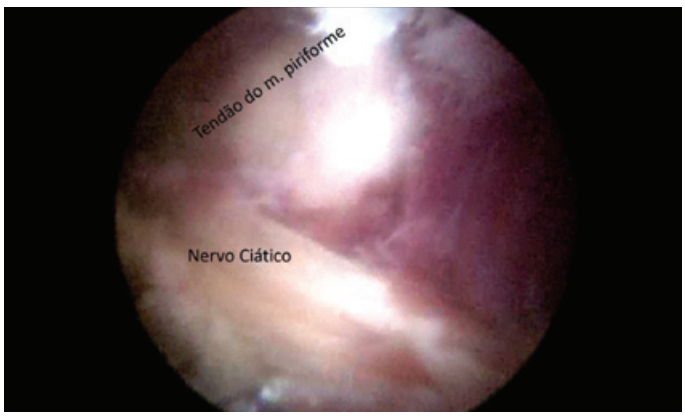

Figura 9 – Aspecto da variação anatômica, onde o tendão do músculo piriforme passa sob o nervo.

Na MNIO deste paciente observamos que os PESS iniciais dos nervos tibial D. e fibular D. mostraram assimetria significativa com aumento da latência a D. (Figura 10). Os PEM mostraram-se simétricos. Durante a descompressão foram observadas na MNIO reduções dos PEM D. e dos PESS do nervo tibial D (Figura 11). No final da descompressão houve incremento das amplitudes das respostas dos PEM D. (Figura 12) e recuperação das respostas do PESS do lado D ao nível inicial. Os PESS do nervo fibular tiveram poucas modificações e finalizaram similares aos iniciais.

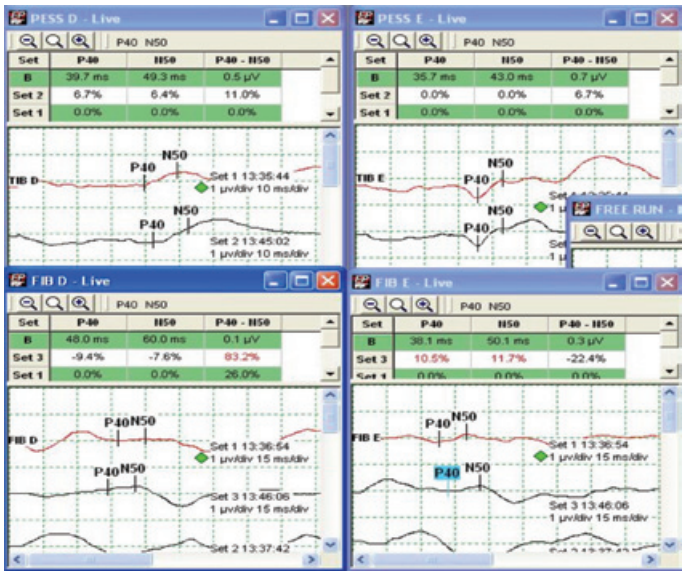

Figura 10 – PESS iniciais dos nervos tibial D.E. e fibular D.E. mostrando alteração em relação à E.

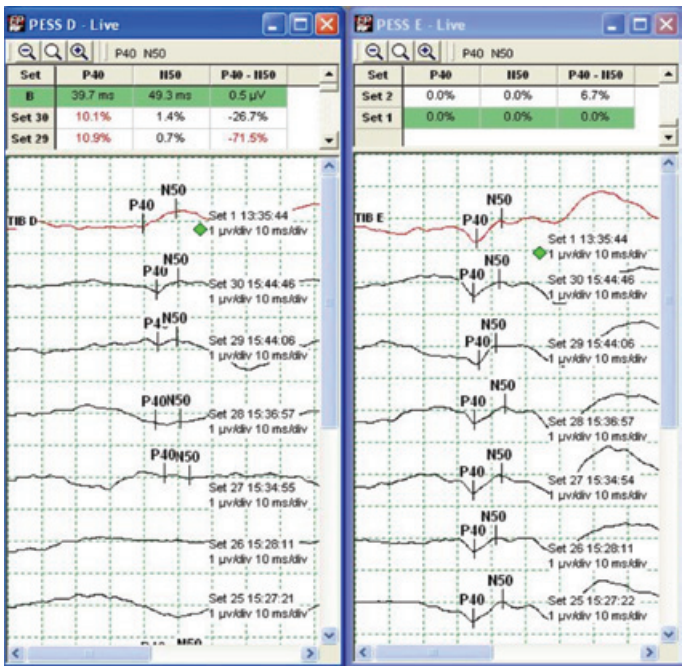

Figura 11 – PESS do nervo tibial D. alterado durante a descompressão e no final melhorando PESS; nervo tibial E. sem modificação.

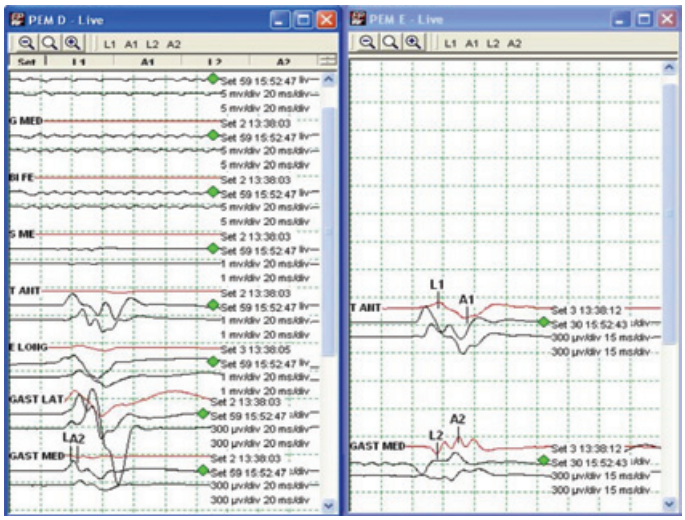

Figura 12 – PEM D final mostrando melhora da amplitude; PEM E. sem alterações.

Paciente 3 – 42 anos, do sexo masculino, atleta amador de triatlon iniciou com dor na região glútea direita há 1 ano e 6 meses sem história de trauma local. Piora da dor à noite e ao permanecer sentado. Já realizou diversos tratamentos fisioterápicos e medicamentosos sem melhora do quadro álgico; submetido ao tratamento endoscópico para liberação nervo ciático conforme previamente descrito, encontrou-se impacto do grande trocanter sobre o nervo à rotação externa máxima que foi removido por osteoplastia (Figura 13) e realizada a liberação do tendão do músculo piriforme na sua inserção no grande trocanter.

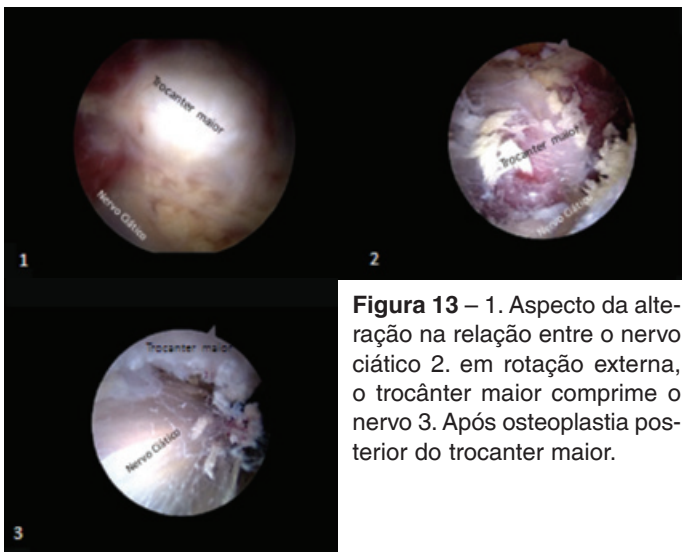

Figura 13 – 1. Aspecto da alteração na relação entre o nervo ciático 2. em rotação externa, o trocânter maior comprime o nervo 3. Após osteoplastia posterior do trocanter maior.

Neste paciente a MNIO mostrou PESS iniciais do nervo tibial D. com assimetria significativa com aumento da latência a D., nervos fibulares simétricos e normais (Figura 14), PEM iniciais assimétricos, sendo pior a D. Durante a descompressão houve episódios de redução da resposta dos PESS tibial D. e PEM D. Ao final da descompressão observamos melhora das respostas dos PEM D. e manutenção das respostas dos PESS nervo Tibial ao patamar inicial (Figura 15). Os PESS do nervo fibular D. E. sem modificações.

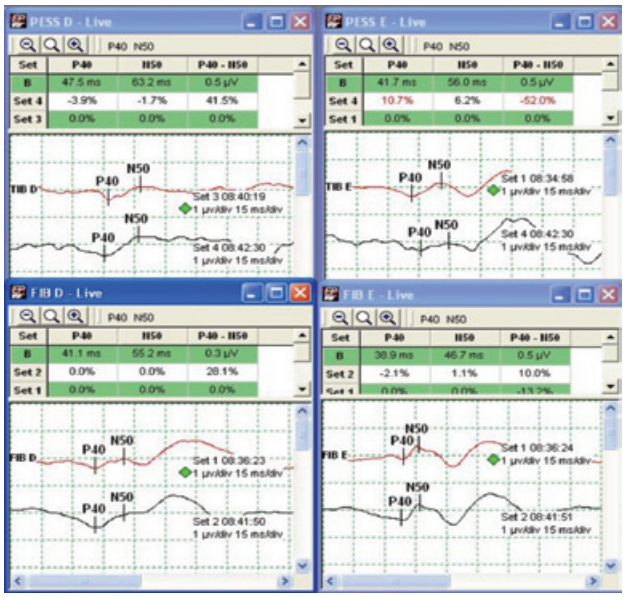

Figura 14 – PESS iniciais do nervo tibial alterado a D; nervo fibular D. E. simétricos e normais.

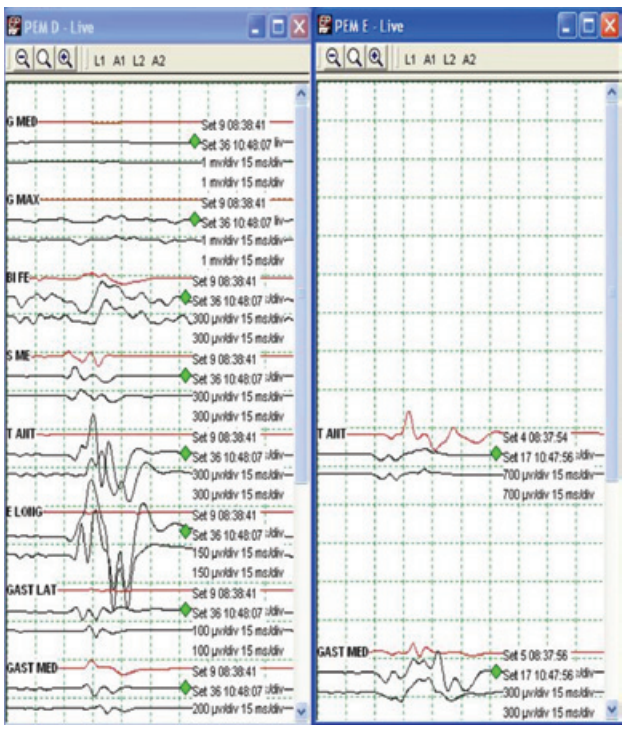

Figura 15 – PEM final mostrando melhora da resposta a D. sem modificação a E.

DISCUSSÃO

A primeira descrição de dor ciática foi realizada por Yeoman[5], que em 1928 associava a compressão do nervo ciático à fibrose do músculo piriforme e também a periartrite envolvendo a articulação sacroilíaca anterior[2,6]. A SDGP envolve dor na nádega, irradiada para região posterior de coxa, que pode ser causada pela compressão do nervo ciático pelas estruturas do espaço glúteo profundo (músculo piriforme, tendões isquiotibiais, tendão e músculo obturador interno, tendões e músculos gemeos) ou tecidos cicatriciais, anomalias vasculares e tumores locais[2].

Os pacientes, em geral têm história de trauma no local e queixa de dor ao sentar. Classicamente sentam-se sobre o lado não acometido; a combinação de movimentos de flexão e rotação interna e externa do quadril nesses pacientes exacerba o sintomas. Podem apresentar dor radicular associada[2].

Em geral a SDGP é negligenciada e pouco diagnosticada, sendo seu diagnóstico de exclusão. Existem alguns testes semiológicos que ainda precisam de avaliação e validação, relacionados à sensibilidade e especificidade[2]. Realizamos alguns testes para tentar definir a etiologia da dor como o teste de Laségue (dor radicular lombar), sinal de Pace: dor e fraqueza à abdução resistida e rotação externa da coxa (para comprimir o tendão piriforme contra o nervo ciático), teste do estiramento do músculo piriforme sentado (no quadril afetado realiza-se a palpação da região glútea profunda, flexão, adução e rotação interna) (Figura 16). Também o teste de Ober para excluir a contratura da fáscia lata, que pode exercer pressão sobre o nervo ciático, decrito originalmente em 1936 como diagnóstico diferencial de sintomas lombares e ciatalgias que não respondiam bem ao tratamento convencional[7]. Há necessidade de se observar a discrepância de comprimento dos membros inferiores, fraqueza dos abdutores e dor à abdução resistida na posição sentada.

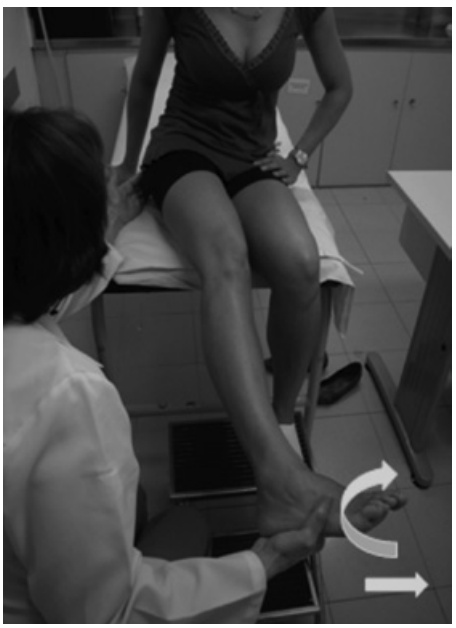

Figura 16 – Aspecto do teste de estiramento do músculo piriforme na posiçao sentada.

Existe na literatura a descrição de seis sinais clássicos[8] em portadores da SDGP; (1) história de trauma na região sacroilíaca e glútea, (2) dor na região sacroilíaca, incisura isquiática maior e/ou músculo piriforme, que se estende até a perna e causa dificuldade para deambular, (3) aumento da dor ao inclinar-se ou levantar-se, (4) massa palpável em forma de "salsicha" sobre o músculo piriforme no lado afetado, (5) sinal de Laségue positivo e (6) hipotrofia glútea[4].

Não existe definição da fisiopatologia desta síndrome. Três teorias são encontradas na literatura: (1) aderências em torno do músculo piriforme associada a trauma, (2) o nervo atravessando a porção tendinosa do músculo, mais susceptível a compressão e (3) irritabilidade focal do musculo piriforme causada em geral por um trauma ou lesão profunda como uma infiltração de um ponto gatilho[6].

Além disso, variações anatômicas do trajeto do nervo ciático ao cruzar na topografia do musculo piriforme podem ser uma das causas da dor glútea profunda, pois a contração do músculo piriforme pode causar estiramento excessivo e compressão do nervo[10]. Seis diferentes tipos de anatomia foram descritos[10,11] (1) nervo passa sem dividir-se abaixo do músculo piriforme – o tipo mais comum; (2) divisões do nervo passam através e abaixo do músculo;(3) divisões passam sobre e abaixo do muscúlo;(4) o nervo atravessa o músculo;(5)ramos do nervo passam através e sobre o músculo e (6) o nervo passa sobre o músculo piriforme. Em um dos casos relatados a causa da dor era a variação anatômica do nervo em relação ao músculo piriforme, que causava a compressão.

Os exames diagnósticos são realizados para excluir outras possíveis causas da dor na nádega como a ENMG dinâmica bilateral, ressonância magnética (RM), mielograma da coluna lombar, teste de infiltração do piriforme[2]. Com relação aos exames de imagem da região glútea, a RM tem um papel importante como exame inicial pela boa acurácia em detectar possíveis compressões do nervo, mesmo com questionamentos sobre



Figura 17 – (A) aspecto da discreta assimetria dos músculos piriformes (*), menor à direita, sem alteração do sinal ou substituição gordurosa. Espessamento do nervo ciático direito (seta branca).

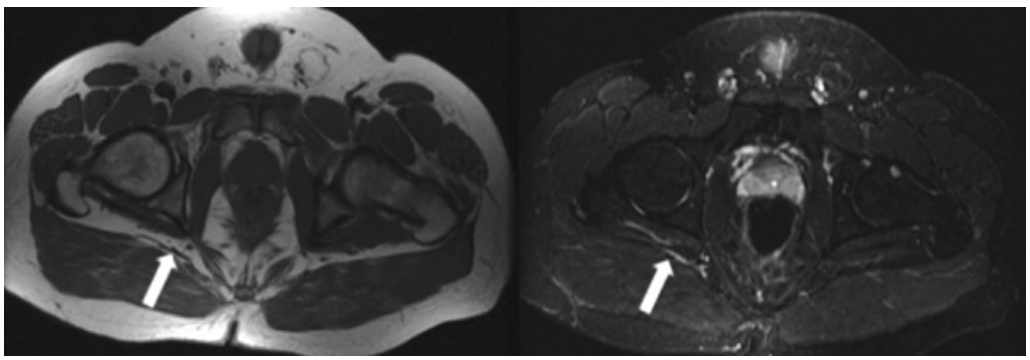

Figura 17 – (B) aspecto do espessamento do nervo ciático direito (seta).

a capacidade de apontar o seu local exato[12]. Nos casos relatados, a correlação dos laudos da RM revelaram falta da observação pelo radiologista de alterações anatômicas nítidas relacionadas com a SDGP (Figuras 17 A e B), talvez pela falha do ortopedista em apontar sua suspeita clínica ao radiologista.

O tratamento inicial sempre deve ser clínico. Os métodos tradicionais para o alívio da dor incluem fisioterapia, exercícios de alongamento lento e fortalecimento, massagem, calor, ultrassom, crioterapia, medicação relaxante muscular, injeção periciática de corticóide[13] e injeção de toxina botulínica guiada por tomografia. Todos ser utilizados, com baixos índices de complicações locais e sistêmicas[9].

Se todas essas medidas falharem, deve-se levar em consideração o tratamento cirúrgico[14]. Esta sequência foi realizada em todos os casos tratados com exploração endoscópica relatados neste trabalho, exceto um paciente que recusou-se a realizar a tentativa de tratamento com injeções locais de corticóide.

O tratamento cirúrgico da SDGP apresenta grandes riscos e questionamentos, pois dada a dificuldade em estabelecer-se a causa exata da dor pelos exames pré operatórios, a cirurgia acaba tendo caráter exploratório e sendo assim, a melhor forma de exploração é a que é realizada diretamente no nervo e sua relação com as partes moles ao seu redor. As vantagens da exploração direta do nervo são a possibilidade de dissecção e observação de todo o sítio anatômico que possa estar alterado, assim como a mobilidade do nervo.

Descrições de exploração aberta demonstram bons resultados; há quem advogue que a simples tenotomia do músculo piriforme junto a sua inserção no trocanter maior possa ter bons resultados[15] mas isto é controverso, já que observamos grandes discrepâncias entre diferentes autores, provavelmente porque não se possibilita o diagnóstico exato da causa da compressão. No caso de uma anomalia anatômica, de dor por hipo-mobilidade ou fibrose em torno do nervo, uma indicação destas pode até piorar o quadro clínico[10,15,16].

As monitorizações neurofisiológicas efetuadas nestes pacientes possibilitaram a localização mais precisa da causa da compressão e o controle intra operatório da liberação das estruturas, assim como a quantificação do

risco ao manipular-se o nervo. Observamos nas avaliações pós anestésicas e pré operatórias que dois pacientes apresentaram alterações significativas nos PESS (2,3) e um paciente apresentou alterações nos PEM (3). Durante as manobras descompressivas do nervo ciático foram observadas oscilações das respostas dos PESS e dos PEM, (1,2,3). Após o final da descompressão num paciente observamos melhora dos PESS (1), dois pacientes tiveram melhora dos PEM (2,3) no paciente 1 não obtivemos repostas nos PEM, portanto a possível avaliação de melhora foi prejudicada.

Embora a presente amostra seja pequena, os resultados neurofisiológicos obtidos sinalizam para a presença de um acometimento neurológico periférico do nervo ciático nestes pacientes portadores de SDGP, que poderiam se beneficiar com uma abordagem cirúrgica. Consideramos a MNIO um instrumento valioso na determinação do estágio funcional inicial do nervo, na redução do risco de lesão durante o procedimento descompressivo intra operatório e do estágio funcional final após a descompressão.

Sendo assim, nos parece que o método mais racional de, ao mesmo tempo conseguir-se explorar o trajeto do nervo, conseguindo-se visibilização direta das alterações anatômicas, compressões e/ou alterações de movimentação do nervo com mínima morbidade é o endoscópico associada a monitorização neurofisiológica intraoperatória, conforme foi descrito neste trabalho.

Analisando-se criticamente, estes pacientes foram operados recentemente, porém a melhora precoce é importante em dois deles, justo aqueles que possuiam alterações anatômicas junto ao nervo, comparável as melhoras rápidas obtidas na desobstrução de outros nervos, como o nervo mediano na síndrome do túnel do carpo.

AGRADECIMENTOS

Prof. Dr. Luiz Sérgio Marcelino Gomes – Chefe do Grupo de Quadril. HMCP- PUC, Campinas, SP. Chefe do Serviço de Cirurgia e Reabilitação Ortopédico-Traumatológica da Santa Casa de Batatais, SP.

Profa. Dra. Denise Tokechi Amaral – Médica Radiologista do Hospital Beneficiência Portuguesa.

Dr. Alfredo Castellon – Médico Fisiatra e Neurofisiologista Clinico.

Mestre em Medicina Santa Casa de São Paulo.

Dr. Hal David Martin, DO – Médico do Oklahoma Sports Science & Orthopaedics, Oklahoma City, USA.

REFERÊNCIAS

1. McCrory P, Bell S. Nerve entrapment syndromes as a cause of pain in the hip, groin and buttock. Sports Med. 1999;27(4):261-74.
2. Martin HD, Shears SA, Johnson JC, Smathers AM, Palmer IJ. The endoscopic treatment of sciatic nerve entrapment/deep gluteal syndrome. Arthroscopy. 2011;27(2):172-81.
3. Meknas K, Christensen A, Johansen O. The internal obturator muscle may cause sciatic pain. Pain. 2003;104(1-2):375-80.
4. Papadopoulos EC, Khan SN. Piriformis syndrome and low back pain: a new classification and review of the literature. Orthop Clin North Am. 2004;35(1):65-71.
5. Yeoman W. The relation of arthritis of the sacroiliac joint to sciatica, with an analysis of 100 cases. Lancet 1928;2:1119-1122.
6. Benson ER, Schutzer SF. Posttraumatic piriformis syndrome: diagnosis and results of operative treatment. J Bone Joint Surg Am. 1999;81(7):941-9.
7. Ober FK. The Role of the iliotibial band and fascia lata as a factor in the causation of low back disabilities and sciatica. J Bone Joint Surg. 1936;18(1):105-10.
8. Robinson DR. Pyriformis syndrome in relation to sciatic pain. Am J Surg. 1947;73(3):355-8.
9. Fanucci E, Masala S, Sodani G, Varrucciu V, Romagnoli A, Squillaci E, et al. CT-guided injection of botulinic toxin for percutaneous therapy of piriformis muscle syndrome with preliminary MRI results about denervative process. Eur Radiol. 2001;11(12):2543-8.
10. Pokorný D, Jahoda D, Veigl D, Pinskerová V, Sosna A. Topographic variations of the relationship of the sciatic nerve and the piriformis muscle and its relevance to palsy after total hip arthroplasty. Surg Radiol Anat. 2006;28(1):88-91.
11. Beaton LE, Anson BJ: The relation of the sciatic nerve and of its subdi- visions to the piriformis muscle. Anat Rec. 1937;70:1-5.
12. Pecina HI, Boric I, Smoljanovic T, Duvancic D, Pecina M. Surgical evaluation of magnetic resonance imaging findings in piriformis muscle syndrome. Skeletal Radiol. 2008;37(11):1019-23.
13. Hanania M, Kitain E. Perisciatic injection of steroid for the treatment of sciatica due to piriformis syndrome. Reg Anesth Pain Med. 1998;23(2):223-8.
14. Barton PM. Piriformis syndrome: a rational approach to management. Pain. 1991;47(3):345-52.
15. Byrd JW. Piriformis syndrome. Oper Tech Sports Med. 2005;13:71-9.
16. Leonhardt M, Cabrita H, Gurgel H, Oksman D, Ferreira R. Arthroscopic release of the Piriformis tendon with intra-operative neuromuscular monitoring. In: 11th Congress of European Federation of National Associations of Orthopaedics and Traumatology, 2010. E- poster. Disponível em: ww1.efort.org/madrid2010/finalprogramme/PosterContent.asp?pid=P570.